Über einen Fall von tumorähnlicher Bildung im Mesocolon transversum nach Fettgewebsnekrose

---

Inaugural-Dissertation

zur

Erlangung der Doktorwürde
bei der Medizinischen Fakultät der Bayrischen
Ludwig-Maximilians-Universität zu München

eingereicht von

Benedikt Hummel
aus Kempten i. Allgäu

Universitätsverlag von Robert Noske in Borna-Leipzig
1927

Gedruckt mit Genehmigung der Medizinischen Fakultät
der Bayrischen Ludwig-Maximilians-Universität zu München

Referent: Geheimrat Professor Dr. Borst

BIBLIOTHEEK RIJKS UNIV LEIDEN

Meinem lieben Herrn Onkel
in Dankbarkeit
gewidmet

Digitized by the Internet Archive
in 2026

https://archive.org/details/IA41548312_0030

Im Juni des Jahres 1925 wurde im städtischen Krankenhause zu Kempten im Allgäu eine 46jährige Patientin aufgenommen.

Im Winter 1923, so klagte sie, sei sie gefallen und von da ab habe sie im Oberbauch einen heftigen Druckschmerz verspürt, der von der rechten Nierengegend quer zum Nabel strahlte. Bald nach diesem Falle hätte sie bemerkt, daß ihr Bauch immer größer geworden wäre. Auch hätte sie unter einem heftigen Urindrange zu leiden gehabt, so daß sie häufiger als sonst, jedoch immer wenig Wasser lassen mußte. Schon im Jahre 1919 habe sie Schmerzen im Oberbauch verspürt, die sie öfters keinen Schlaf hätten finden lassen. Ein Arzt habe damals eine Geschwulst in der Gebärmutter und in der Leber vermutet. Beachtenswert scheint noch die Angabe der Patientin, daß sie seit 20 Jahren in einer Papierfabrik als Sortiererin tätig gewesen sei und als solche täglich öfters schwere Papierblöcke, die sie zu schleppen hatte, auf den Bauch gestützt habe.

Klinisch bot sich folgender Befund: Ziemlich ausgeprägte Adipositas vorhanden. Patientin wiegt bei mäßiger Größe 167 Pfund. Die Temperatur ist normal. Die Zunge zeigt sich dick, weißlich, braun, belegt und mäßig feucht. Hals und Rachenorgane, Lunge und Herz zeigen nichts Abweichendes. Der Puls ist etwas frequent, völlig regelmäßig. Das Abdomen ist aufgetrieben und scheint außerdem ein dickes Fettpolster zu besitzen. Die tastende Hand fühlt unterhalb des Mesogastriums eine handbreite und ca. 15 cm lange, querverlaufende Resistenz, die ziemlich schmerzhaft auf Druck und wenig verschieblich ist. Über dieser Resistenz ist der tympanitische Abdomenschall gedämpft.

Kein Aszites nachweisbar. Nirgends findet sich reflektorische Bauchdeckenspannung.

Die Operation wurde am 15. Juli 1925 von Herrn Dr. Dorn vorgenommen. In Äthernarkose Schnitt zwischen Nabel und Symphyse. Nach Eröffnung des Abdomens zeigt sich eine knorpelartige Platte, die vom Netz ausgehend dem Colon transversum und dem Mesocolon aufliegt und mit diesem verwachsen ist. Die Platte (fast handbreit, stellenweise finger- bis zweifingerdick und ca. 20 cm lang) wird durch Unterbindungen von ihrem Zusammenhange mit dem Netz getrennt. Die Adhäsionen mit dem Colon transversum und dem Mesocolon müssen zum Teil durch Abschieben mit Tupfern gelöst werden. An diesen Stellen erfolgen starke Blutungen. Nach Ablösen des Tumors werden die blutenden Stellen mit Serosa überkleidet. Darauf Vernähen aller Lücken und sorgfältige Blutstillung. Eine gründliche Bauchrevision ergibt nichts Besonderes außer sehr fettreichem Netz- und Mesenterium. Das Abdomen wird hierauf durch schichtweise Naht der Bauchdecken verschlossen. Den glatten Verlauf der Heilung störte ein Bauchdeckenabszeß, der aber gut ausheilte. Am 30. Juli 1925 wurde Patientin als geheilt entlassen. Bei einer Nachuntersuchung im März 1926 zeigte das Abdomen eine blasse und reizlose Narbe und war im übrigen vollkommen weich. Am früheren Sitz der Geschwulst fühlte man keine Spur von Rezidiv. Außerordentliches Fettpolster vorhanden. Der Ernährungszustand ausgezeichnet. Körpergewicht 172 Pfund.

Der operativ entfernte Tumor wurde in 10%igem Formol fixiert. Er stellt sich bei makroskopischer Betrachtung als eine unregelmäßig knollige Platte dar[1]), die, im ganzen rautenförmig, an ihrem einen Ende in einen etwa kinderfaustgroßen, knolligen Ansatz übergeht. Die Platte besitzt eine Länge von 22 cm, eine Breite von 9 cm, die Dicke wechselt von 1,0 bis 1,5 bis 4 cm. Sie schillert im graubläulichen Farbenton einer hyalin-knorpeligen Substanz. Auch die Konsistenz hat knorpeligen Charakter. Während die eine mehr konvexe Oberfläche nur leicht höckrig

[1]) Siehe Abbildung.

erscheint, bilden sich an der gegenüberliegenden zwei dicke, kammartige Wülste. Zwischen ihnen befindet sich reichlich Fettgewebe, das in schmalen Streifen auch auf der konvexen Fläche sichtbar wird. Beim Durchschnitt leistet das Gewebe dem Messer überall einen knorpelharten Widerstand.

Von der Mitte und den beiden Enden des Tumors wurde je ein Stückchen entnommen. Die verschiedenen Schnittflächen bieten ein einheitliches Bild. Bei genauer Betrachtung lassen sich mit dem bloßen Auge zahlreiche kleinerbsengroße, konzentrische Gewebsschichtungen um stecknadelkopfgroße Punkte erkennen, die sich durch einen mehr weißlichen Farbenton von der Umgebung deutlich abheben. Dazwischen verlaufen in Längs- und Querrichtung auch vereinzelte mehr gelbliche Gewebszüge. Die entnommenen Stückchen wurden in Zelloidin eingebettet. Für die Fettfärbungen wurden Gefrierschnitte angefertigt.

Auf größeren Schnitten, die an drei verschiedenen Stellen dem operativ gewonnenen Präparat entnommen und nach van Gieson gefärbt wurden, zeigt sich bei Übersichtsvergrößerung ein nahezu ausschließlicher Aufbau aus derbem, kollagenem Bindegewebe, dessen Bündel in auffallender Weise zu konzentrischen, größtenteils kreisrunden Zügen zusammengeordnet sind; zwischen diesen zahlreichen konzentrischen Bildungen verlaufen mehr schleifenförmige, diese runden Schichtungen zusammenfassende Züge. Nicht alle diese bindegewebigen Schichtungskörper (die sich in gleicher Weise auch auf anderen, senkrecht zu diesen orientierten Schnitten finden und räumlich also kugelige Gebilde darstellen) bestehen bis zu ihrem Kern nur aus Bindegewebslamellen; zahlenmäßig etwa die Hälfte schließt in ihrem Zentrum in größerer oder geringerer Menge wabiges Gewebe ein. Zwischen den Bindegewebszügen und den erwähnten Schichtungskörpern findet sich allenthalben, wenn auch an Menge und Ausdehnung gegenüber diesen stark zurücktretend, lockeres Gewebe mit zelliger Infiltration; in den Randpartien des Schnittes, die der Oberfläche des Präparates entsprechen, ändert sich dieses Bild: Hier nimmt das Bindegewebe an Masse deutlich ab. Die Züge des-

selben sind nicht mehr so derb und straff, die eingangs erwähnten konzentrischen Bildungen fehlen; an vielen Stellen werden die unregelmäßigen Bindegewebszüge unterbrochen von lockerem, sehr zellreichem Gewebe mit größeren Einsprengungen wabigen Gewebes und lymphknötchenähnlichen Bildungen.

Bei stärkerer Vergrößerung erweist sich das Bindegewebe im Bereich der rundlichen konzentrischen Schichtungen vielfach als kernlos und stellenweise hyalinisiert, oder die spindeligen, schlanken Bindegewebskerne sind nur schattenhaft färbbar und kaum zu erkennen. Die von dem konzentrisch geschichteten Bindegewebe eingeschlossenen Herde wabigen Gewebes erweisen sich als Fettgewebe; bei Sudanfärbung (Figur 1) tingiert sich der Vakuoleninhalt gelblichorangefarben. Auch sie lassen nirgends eine Kernfärbung erkennen; das zwischen denselben allenthalben eingeschlossene lockere Gewebe zeigt einen rosa- bis gelblichrötlichen Farbenton, ist sehr reich an weiten, stellenweise strotzend gefüllten Blutgefäßen und Fibroplasten und zeigt eine wechselstarke entzündliche Zellinfiltration; die Zellen sind zum größten Teile lymphozytären Charakters (vereinzelt sind auch Plasmazellen nachweisbar) und liegen stellenweise in größerer Anzahl als umschriebenes Infiltrat zwischen den Bindegewebsbündeln.

In dem weniger ausgedehnten, zellreicheren Teile des Schnittes zeigt sich das Gewebe zum Teil außerordentlich aufgelockert und ödematös, durchaus reich an blassen, längsovalen Kernen — Fibroplastenkernen —, massenhaft neu gebildeten Gefäßen mit großen Endothelien, das Ganze durchsetzt von einer gewaltigen Menge entzündlicher lymphozytärer Zellelemente, die an vielen Stellen zu umschriebenen knötchen- bis streifenförmigen Infiltraten zusammengefaßt sind. Ein großer Teil der infiltrierenden Zellen erweist sich durch die typische Radspeichenstruktur des Kerns und die charakteristische exzentrische Lokalisation desselben im Protoplasma als Plasmazellen (an Plasmazellfärbungen mit Methylgrün-Pyronin oder nach Unna mit polychromem Methylenblau konnten infolge ungeeigneter Fixierung keine eindeutigen Befunde erhoben werden); auch diese Zellart ist diffus über-

all im Gewebe nachweisbar, teilweise bilden die Zellen kleinhäufchenförmige Gruppierungen.

An vielen Stellen ist es bereits zur Bildung reichlichen jungen Bindegewebes gekommen, das überall in blaßgraugelblichen bis rötlichen lockeren Zügen zwischen den Zellinfiltraten nachweisbar ist. Auch das stellenweise nachweisbare Fettgewebe ist in seinen bindegewebigen Septen zellig infiltriert. Polymorphkernige Leukozyten sind nur ganz vereinzelt, Fremdkörper oder Fremdkörperriesenzellen nirgends nachweisbar.

Eine Färbung mit Weigertscher Elastinfarbe zeigt im Vergleich zur Masse des kollagenen Bindegewebes nur ganz spärlich elastische Fasern, die vor allem die ziemlich reichlich vorhandenen Gefäßwände imprägnieren, aber auch in geringerem Maße wellen- und schlangenförmig sich allenthalben zwischen den breiten Bindegewebsbündeln hindurchranken.

Um endlich über das in den konzentrisch geschichteten Bindegewebskörpern eingeschlossene Fettgewebe weiteren Aufschluß zu erhalten, wurde eine Anzahl Schnitte mit Nilblausulfat sowie nach Benda und Fischler gefärbt.

In den mit Nilblausulfat behandelten Schnitten zeigt sich der Vakuoleninhalt des eingeschlossenen Fettgewebes im Gegensatz zum blaßbläulichen Ton der Umgebung in auffallender Weise dunkelviolett mit bläulichschwärzlichen Randkonturen gefärbt; dieser Befund ist gleichmäßig an einer ganzen Reihe der mehrfach erwähnten Fettgewebsinseln zu erheben (Fig. 2).

Schnitte, die nach der Fischlerschen Methode behandelt werden, zeigen dementsprechend im Bereiche der Fettgewebsinseln eine bläuliche bis blauschwarze Färbung des Vakuoleninhalts mit schwärzlicher Tinktion der Randpartien, während das übrige Gewebe einen blaßbräunlichen Farbenton angenommen hat. In einem der Präparate dieser Färbung lassen sich inmitten der zentral gelegenen Vakuolen feinste blaugefärbte, zu Büscheln angeordnete Kristallnadeln erkennen (Fig. 3 u. 4).

Auf Schnitten, die zum Nachweis der Fettgewebsnekrose der Bendaschen Reaktion unterworfen und gleichzeitig mit Häma-

toxylin und Sudan gefärbt wurden, zeigt das in den peripherischen Abschnitten des Präparates gelegene Fettgewebe häufig Kernlosigkeit und orangegelbliche Färbung des Vakuoleninhaltes. Derselbe ist nicht homogen, sondern zeigt an vielen Stellen bald größere, bald kleinere büschelförmige Bildungen feiner grünlichschimmernden Nadeln (Fig. 5 u. 6). Im Bereiche der durch konzentrische Bindegewebsschichtung umschlossenen Fettgewebsinseln finden sich neben dem schwachgelblich- bis orangegefärbten Inhalte des Maschenwerks sehr blasse, feinkörnige bis bröcklige Detritusmassen. Nadelförmige Bildungen der vorher beschriebenen Art sind hier nur spärlich nachweisbar (Fig. 6). Reichlicher dagegen finden sich in entsprechenden Schnitten, die nur der Benda-Reaktion unterworfen wurden, in vielen Maschenräumen die schon beschriebenen grünlich schimmernden kleinen Nadeln unregelmäßig durcheinander. Büschelartige und drusenähnliche Bildungen in der vorher geschilderten Ausbildung sind nicht vorhanden.

In Kürze sei zum Schlusse nochmal der klinische und der mikroskopische Befund zusammengestellt.

Es handelt sich also um eine 46 Jahre alte sehr fettreiche Frau, bei welcher sich im Laufe von ungefähr 6 Jahren ein Krankheitsbild entwickelt hatte, das an eine bösartige Geschwulst durchaus denken ließ. Die Operation förderte in der Tat derbe Geschwulstmassen im Bereich des Mesocolon transversum zutage, die aber nicht infiltrierend in andere Organe hineingewachsen waren. Auch ergab eine sorgfältige Revision des Abdomens nirgends Anhaltspunkte für eine anderweitig lokalisierte Geschwulst. Ferner ergab die weitere Beobachtung der durch die Operation geheilten Patientin, während eines Zeitraumes von $^5/_4$ Jahren einen guten Gesundheitszustand, zunehmendes Körpergewicht und keine Bildung eines Rezidivs im Operationsbereich, alles Tatsachen, die gegen Bösartigkeit der Mesocolon transversum-Geschwulst sprechen. Die histologische Untersuchung endlich bestätigt vollends diesen Schluß und zeigt, daß es sich überhaupt um keine echte Geschwulstbildung handelt.

Die von verschiedenen Stellen des Präparates gewonnenen

Schnitte bieten übereinstimmend immer wieder das Bild einer chronischen Entzündung dar, die zu überaus starker Bindegewebsneubildung geführt hat. Alle Stadien der Entzündung sind dabei zu verfolgen, und es ist nicht zu verkennen, daß die inneren Abschnitte des operativ gewonnenen Präparates die zeitlich am weitesten zurückliegenden Veränderungen aufweisen. Hier muß der entzündliche Prozeß seinen Ausgang genommen haben; denn hier ist er im Sinne der Heilung und Vernarbung am weitesten fortgeschritten. Man findet daselbst Bindegewebszüge und -bündel mächtig ausgebildet, häufig kernarm bis kernlos und stellenweise hyalinisiert, konzentrische Schichtungen bildend, die ebenfalls kernlose Bindegewebe einschließen und vereinzelt noch kleine herdförmige Infiltrationen lymphozytärer Zellelemente zwischen den Bündeln beherbergen. Im Gegensatze hierzu finden sich die jüngsten Veränderungen in den Randbezirken des Präparates, gleichsam um die große bindegewebige Platte herum, die wohl ihrerseits wieder als etwas Fremdartiges, Entzündungserregendes auf die Umgebung gewirkt haben muß. In dieser Zone findet sich das junge Granulationsgewebe mit mächtiger lymphozytärer und plasmazellulärer Infiltration, mit zahlreichen Fibroplasten, jungem Bindegewebe und jungen Gefäßen.

Wir sind nach Vorstehendem also in der Lage, bei der in Frage stehenden Neubildung im Mesocolon transversum jedwede Form von primärer Geschwulstbildung auszuschließen. Weder für die gutartigen, reifen Formen (z. B. Fibrome [3, 4], Lipome [5, 6, 7, 8, 9] usw.) noch auch die bösartigen, unreifen Formen (von denen in der Literatur besonders häufig das Sarkom [1], seltener das Karzinom [2] erwähnt wird) ergeben sich Anhaltspunkte. Desgleichen spricht nichts für eine sekundäre Geschwulstbildung, sei es nun eine im Netz lokalisierte Metastase eines anderswo sitzenden Primärtumors oder sei es einer der Pseudonetztumoren Borrmanns (10), die als Magen- oder Querdarmgeschwülste sich nur zum größeren Teile zwischen die Blätter des Mesocolon hineinentwickelt haben. Zystenbildungen endlich sind schon von vornherein auszuschließen.

Eindringlich dagegen weisen die erhobenen Befunde auf das Gebiet der entzündlichen Neubildungen des Netzes hin. Auf diese macht Lucas Championiere (11) zum ersten Male im Jahre 1892 aufmerksam als eine Folge von Herniotomien. Um dieselbe Zeit berichtet Harda (12) von einem Netztumor, der durch eine im Gefolge einer Operation abgelaufenen Peritonitis an der flexura coli dextra entstanden sei. Über das klinische Bild schreibt er bereits, der Tumor sei hart und knotig, in der Gegend des Colon gelegen, in bestimmtem Umkreise in jeder Richtung beweglich. In der Anamnese gingen oft jahrelang dauernde Bauchbeschwerden dem Befunde des Tumors voraus. Die Tumoren könnten, stellt er bereits fest, entweder völlig resorbiert werden oder durch Organisation und Netzadhäsionen chronisch werden. Ferner könne das Bindegewebe des Netzes so alteriert sein durch die Entzündung, daß eine derbe Narbe zurückbleibe. 1894 lenkte Terrier (13) die Aufmerksamkeit auf entzündliche perigastrische Neubildungen, denen keine Operationen vorausgegangen waren, die bei der physikalischen Untersuchung als maligne Prozesse angesehen würden, aber bei der histologischen Untersuchung nur derbfibröses Bindegewebe ergäben. Außer Terrier und Lucas Championiere haben noch andere französische Autoren[1]), wie Reynier (1897), Boeckel und Menciere (1897), Sauget (1899), Morestin (1900), Le Dentu (1903) über die sogenannten „faux cancers“ (Le Dentu) gearbeitet. Deutscherseits wurde der Grundstock zur Kenntnis der entzündlichen Tumoren des Netzes im Jahre 1900 von Braun (19) gelegt. Vor allem beschreibt er die postoperativ, gewöhnlich nach Hernienoperationen entstandenen Netzgeschwülste. Er erwähnt aber gleichzeitig auch schon, daß der postoperative Entstehungsmodus eben der bis jetzt am häufigsten beobachtete (von 270 Herniotomien zeigten nach seinem Berichte 5 diese Nachkrankheit), jedoch nicht der einzige sei, und daß sich auch ohne vorausgegangene Operation die Entwicklung eines solchen Prozesses durch Übergreifen

[1]) Siehe Literaturangabe Nr. 14, 15, 16, 17, 18.

eines Entzündungsherdes aus der Nachbarschaft sehr wohl denken lasse. Im Jahre 1906 unterrichtet uns M. Léjars (20) eingehend über „les tumeurs inflammatoires pseudonéoplasiques de l'abdomen", die infolge ihrer Entwicklung, ihres Sitzes, ihrer örtlichen und allgemeinen Symptome oft als maligne Neubildungen gelten würden. Der endgültige Beweis werde nur durch die histologische Untersuchung und durch die therapeutischen Erfolge erbracht. Weit entfernt, jedesmal zur Eiterung zu führen, verlaufe das Krankheitsbild unter der Form der chronischen, scirrhösen und sklerosierenden Entzündung. Die Lokalisation sei vor allem die Magengegend, der Bereich des Colon, die fossae iliacae, aber auch die Mitte des Bauches und das kleine Becken. 1908 erschien von Braun (21) eine neue Arbeit über die entzündlichen Geschwülste am Darm. Darin berichtet er zunächst zwei Fälle von entzündlichen Tumoren. Einen, den Mayo Robson bei einer wegen Ileus operierten Patientin an der flexura splenica coli gefunden und der nach Ileoanastomose von selbst verschwand; ferner einen anderen, postoperativ entstandenen, welchen Léjars statt einer vermuteten Gallenblasengeschwulst vom Colon transversum gefunden hatte. Die zirkumskripten entzündlichen Tumoren seien, führt Braun weiterhin aus, verhältnismäßig selten. Moynihan habe in den letzten 3 Jahren (vor 1909) 6 mal, Mayo Robson in 12 Jahren 5 mal derartige Tumoren am Darm beobachtet.

Haberern (Budapest) (22) berichtet im gleichen Jahre von einer fortwährend zunehmenden schmerzenden Geschwulst, die in der linken Seite des Unterleibes nach Operation einer Hernia incarcerata aufgetreten sei. Die Operation ergab einen höckerigen, elastischen Tumor, welcher mit dem Dünndarm und dem Colon descendens so verwachsen war, daß an eine Entfernung nicht gedacht werden konnte. Zum ersten Male ist hier von einem genauen histologischen Befunde der besprochenen Bindungen berichtet. Die von Krompecher ausgeführte histologische Untersuchung ergab: Das Gewebe ist größtenteils Granulationsgewebe, welches, stellenweise bereits in Narbengewebe umgewandelt, aus Fibroplasten und Plasmazellen besteht. Dieses Granulations-

gewebe läßt an mehreren Stellen ausgesprochene Rundzelleninfiltrate erkennen. Eine Auflösung des Gewebes ist nicht zu konstatieren.

1909 schreibt Gangitano (23), daß die periappendikulären pseudoneoplastischen Tumoren in Form einer verhärtenden sklerotisch-scirrhotischen Phlegmone auftreten. Hinsichtlich der Lokalisation der Neubildungen stimmt er mit der oben von Léjars erwähnten völlig überein.

Die mit der Zeit angeschwollene Kasuistik der entzündlichen Tumoren des Abdomens faßt Zesas 1909 (24) mit seiner Arbeit „Über im Anschluß an Bauchoperationen und Entzündungen der Bauchorgane vorkommende Geschwülste des Netzes" zusammen. Er scheidet hinsichtlich der Pathogenese dieser Netzveränderungen zum ersten Male scharf zwischen der postoperativen und der ohne vorausgegangene Operation durch fortgeleitete Entzündung primär entstandenen Form. Da in unserem Falle der Erkrankung keine Operation vorausging, wenden wir unsere besondere Aufmerksamkeit der letzten Gattung zu. Zesas schreibt, daß von den mitgeteilten Beobachtungen 36 der ersten und 8 der zweiten Kategorie angehören. Seine Beobachtungen faßt der Autor folgendermaßen: „Die Epiploitis tritt meist auf in Form solider Tumoren, die eine glatte oder leichthöckerige Oberfläche und derbe Konsistenz besitzen. Gewöhnlich bleibt die Netzentzündung auf eine bestimmte Partie beschränkt." „Der histologische Befund", fährt er fort, „ergab im wesentlichen breite Bindegewebszüge, zwischen denen geringe Mengen Fettes lagen."

Die klinischen Erscheinungen der entzündlichen Netzgeschwulst stellt klar und deutlich 1914 L. Peterhanwahr (25) zusammen: Schmerzen infolge peritonitischer Reizerscheinungen an zirkumskripter Stelle, Bauchdeckenspannung, Erbrechen und Fieber. Er bestätigt wiederum die von den früheren Autoren schon angeführte derbe Konsistenz, die höckerige, gelegentlich aber auch glatte Oberfläche und schließlich die Plattenform. Der Rand der Geschwulst, fügt Peterhanwahr hinzu, ließe sich nach unten meist scharf abgrenzen, während er nach oben

gewöhnlich unter dem Rippenbogen verschwinde. Auf der Höhe der entzündlichen Erscheinungen bleibe der Tumor stationär und es erfolge langsam Rückbildung oder selten Abszedierung. Von der histologischen Struktur eines postoperativen Falles erfahren wir, es handle sich um eine chronische, entzündliche, hyperplastische Bindegewebsproliferation und multiple kleine eitrige Einschmelzungen. Das mikroskopische Bild eines im Anschluß an eine Appendizitis entstandenen Tumors fand der Autor aus faserigem Bindegewebe mit zahlreichen Rundzellen und Fettzellen bestehend.

In neueren Arbeiten (1921) beschrieb Körte (26) entzündliche Neubildungen am Colon transversum. Das eine Mal handelte es sich um eine im Mesocolon gelegene entzündliche Geschwulst, das andere Mal fand sich eine mannsfaustgroße, unregelmäßig gestaltete Geschwulst oberhalb des Nabels von derber Konsistenz, hauptsächlich in dem dicken Fettgewebe des Mesocolonansatzes gelegen. „Diese beiden Fälle zeigen," führt Körte weiterhin aus, „daß im Fettgewebe des Mesocolonansatzes Entzündungen entstehen können, welche zu geschwulstartiger Anschwellung und erheblicher Verengerung des Darmes führen."

Alfred Szènes (27) endlich fügt der oben angegebenen Einteilung der entzündlichen Netzgeschwülste in

1. postoperativ entstandene und
2. ohne vorausgegangene Operation entstandene

noch die weitere Unterabteilung der einfach entzündlich-hyperplastischen Formen und der purulenten abszedierenden Formen hinzu und vermehrt die uns vor allem interessierende Gruppe 2 von bisher 8 derartigen Fällen (Neermann [28], Hinderfeld [29], Zeller [30], Goldschmidt [31]) auf 12.

Der bisher angeführten Kasuistik zufolge gehört unser Tumor wohl zu der von Zesas unterschiedenen Gruppe 2 nichtpostoperativ entstandener entzündlicher Neubildungen des Netzes, und zwar zu der von Szènes geforderten einfach entzündlich hyperplastischen Form.

Nun erhebt sich die Frage: Woher die Entzündung?

Prutz und Monier (1) geben darauf die Antwort, eitrige Prozesse in der Bauchhöhle könnten durch direkten Kontakt oder durch Überwanderung von Keimen eine Infektion im Netze setzen und so zur Entzündung Anlaß geben. In unserem Falle gibt die sorgfältig vorgenommene Bauchrevision dafür nicht den geringsten Anhaltspunkt. Die genannten Autoren werfen schon die Frage auf: „Gibt es denn nun auch entzündliche Netzgeschwülste, die nicht infektiösen Ursprungs sind?" Gestützt auf Lucas Championiere und Simmonds, die schon früher auf das Vorkommen von Netztumoren bei Bruchbandträgern aufmerksam machten, wiesen Prutz und Monier auf die Bedeutung des Traumas in der Ätiologie der entzündlichen Netzgeschwülste hin. In diesem Sinne schildert Hölscher (32) mehrere Krankheitsbilder, die wegen einer nicht zu leugnenden Ähnlichkeit mit der Anamnese unserer Patientin hier kurz folgen mögen.

Ein 52jähriger Goldschmied, klein und fettleibig, der bei der Arbeit einen Drillbohrer immer oberhalb des Nabels gegen den Leib stemmte, zeigte an dieser Stelle im Abdomen eine faustgroße, unregelmäßige Geschwulst, die auf konservative Behandlung in 2 Monaten wieder verschwand, mit großer Wahrscheinlichkeit also entzündlicher Natur gewesen ist.

Eine 45jährige Zeitungsträgerin, ebenfalls klein und fettleibig, die täglich ein schweres Zeitungspaket gegen die rechte untere Rippengegend drückte, bekam Ikterus, und bei der Untersuchung ergab sich ein faustgroßer, höckeriger Tumor in der Gallenblasengegend, dessen Verschwinden nach Probelaparotomie in gleicher Weise seine entzündliche Natur kundgab.

Des weiteren berichtet Hölscher von einer 63 Jahre alten Hefearbeiterin, die sich beim Hefewirken immer unterhalb des Nabels an die Tischkante lehnte und an dieser Stelle dauernde Schmerzen verspürte. Bei der Untersuchung zeigte sich dort eine Fistel, die auf eine große Netzanschwellung führte. Nach Spaltung der Fistel, Drainage und feuchten Umschlägen trat auch hier Heilung ein.

Wieder eine andere Frau (47 Jahre alt) war mit dem Bauche auf eine scharfe Tischkante gefallen, und bald danach bot sich das Bild des entzündlichen Netztumors mit Nabeleiterung.

Diesen 4 Fällen fügt sich zwanglos der von Prutz und Monier (1) berichtete eines Böttchermeisters hinzu, der beim Zuschneiden der Faßdauben die Bretter gegen die Magengegend drückte und durch diese chronische Reizung zu einem fibrösen, mit dem Jejunum verwachsenen Tumor des Omentum Anlaß gab.

Histologische Angaben sind den angeführten Krankheitsberichten leider nicht zu entnehmen; aber hinsichtlich der Vorgeschichte erinnern uns alle doch lebhaft daran, daß auch unsere Patientin als Sortiererin jahrelang schwere Papierblöcke auf den Bauch gestützt getragen hat, und sicherlich müssen wir das chronische Trauma bei der Erklärung der Genese unseres Tumors weitgehend berücksichtigen. Andererseits aber läßt uns die bloße Tatsache des erlittenen Traumas über die eigentliche Entstehungsart noch völlig im Dunkeln, und auch in den angeführten Fällen können wir nicht das geringste in dieser Richtung erfahren.

Das histologische Bild allein führt uns wieder einen Schritt weiter.

Wir erinnern uns des überraschenden eigentümlichen Befundes der abgekapselten Fettherde, die, Inseln gleich, in dem massenhaften Bindegewebe verteilt lagen. Ihnen muß erneut unsere Aufmerksamkeit gelten. Die Sudan-Hämatoxylinfärbung zeigt die Herde im üblichen Orangefarbenton des Fettgewebes, aber die oft nur mühsam kenntlichen Zellgrenzen lassen nirgends die typischen wandständigen Kerne der Fettzellen erkennen. Schon dieses anatomisch einwandfreie Merkmal weist darauf hin, daß in diesen Fettherden eine Veränderung im Sinne einer Nekrose vor sich gegangen sein muß. Die unter diesem Gesichtspunkt vorgenommene Nilblausulfatfärbung, die nach Schmorl Neutralfette leuchtendrot, Fettsäuren dunkelblau, lipoide Substanzen in einem Ton zwischen rot und blau färbt, sowie die Färbung nach Fischler, die bei Anwesenheit von Fettsäuren eine schwarzblaue Farbreaktion gibt, weisen durch einen deutlich positiven Ausfall ein-

deutig auf eine Zersetzung in den Fettherden hin. Freilich wurden beide Methoden in der letzten Zeit durch eine Arbeit von Kaufmann und Lehmann (33) hinsichtlich ihrer absoluten Spezifität stark angezweifelt; jedoch lassen selbst die genauen experimentellen Arbeiten der genannten Autoren der Möglichkeit, es könnte sich bei positivem Ausfall der Farbreaktion ungeachtet ihrer Einwände doch um Anwesenheit von Fettsäuren handeln, einen immerhin noch weiten Spielraum. Zur vollen Sicherheit wird uns aber die Anwesenheit von Fettsäuren, also von Fettspaltungsprodukten, wenn wir mit starker Vergrößerung in den nach Benda gefärbten Präparaten die feinen, zu Büscheln angeordneten Kristallnadeln sehen und gar in einem der zentralen vakuolisierten Herde die bei Fischler-Färbung aufgetretene blaue Farbreaktion auf diese feinsten Kristallbüschel exquisit beschränkt finden (Fig. 4). Rechnen wir zu diesen Befunden noch das Fehlen der Zellgrenzen und der Kernfärbbarkeit der ehemaligen, in den rundlichen abgekapselten Herden gelegenen Fettzellen hinzu und erinnern uns noch einmal der im Zentrum der Vakuolen sowie in den Randpartien des Tumors gefundenen Nadeln und Schollen, so haben wir das klassische Bild der Fettgewebsnekrose vor uns, wie es uns Langerhans (34) beschrieben hat. Diese Veränderungen kommen nach diesem Autor in der Weise zustande, daß bei der Zersetzung der neutralen Fette innerhalb der Fettzellen die flüssigen Bestandteile, z. B. das entstandene Glyzerin, eliminiert werden und die Fettsäuren Palmitin und Stearinsäure in den Zellen liegen bleiben. Diese Zersetzung bedingt den Tod der Zellen mit nachfolgender Verkalkung derselben. Die Kalksalze verbinden sich mit den an Ort und Stelle vorhandenen Fettsäuren zu fettsaurem Kalke; die tote Masse wirkt als Fremdkörper und ruft eine entzündliche Reaktion der Umgebung hervor.

Wenden wir diese Überlegung auf unseren Fall an, so gelangen wir damit zu einem Verständnis der entzündlichen Vorgänge und ihrer Genese. Auffallend ist dabei nur, daß Balser (35), der die Fettgewebsnekrose zum ersten Male beschrieb, und

Langerhans (34), der sie genauer erforschte, immer nur von linsengroßen, opaken, vereinzelten Herden im Netz, Mesenterium und subperitonealen Fettgewebe sprechen; nirgends ist von umschriebenen tumorartigen Bildungen die Rede, wie sie in unserem Falle zur Beobachtung kamen. Gerade aber diese umschriebene Lokalisation der Reaktion einerseits und ihre ungewöhnliche Intensität andererseits ist an unserem Präparate außerordentlich bemerkenswert.

Küttner (36) hat im Jahre 1913 zum ersten Male von einer umschriebenen Tumorbildung bei abdominaler Fettgewebsnekrose berichtet. Solche Bildungen seien nach seinen Literaturstudien bis dahin überhaupt noch nicht beschrieben worden. Es handelt sich bei diesen Beobachtungen um zwei analoge Fälle, in denen eine mit stürmischen Krankheitserscheinungen einsetzende abdominale Fettgewebsnekrose nach dem Operationsbefunde nicht zu den bekannten linsengroßen, opaken, runden Herden führte, sondern umschriebene Tumoren bildete, welche in einem Falle eine Gallenblasengeschwulst, im zweiten einen malignen Darmtumor vortäuschten. Der letztere, bei dem sich während der Operation eine flüssige, bröckelige Masse entleerte, die als nekrotisches Fett erkannt werden konnte, steht ja mit der derben Konsistenz unseres Tumors in einem gewissen Gegensatz; doch kann es sich hier um ein Konfluieren besonders zahlreicher nekrotischer Fettpartien gehandelt haben. Die vermeintliche derbe Gallenblasengeschwulst dagegen, die dem Netze angehörte, mit dem Colon transversum verwachsen war, bestand ganz entsprechend unserem Tumor aus rundlichen Fettläppchen, die durch mehr oder minder breite Bindegewebssepten voneinander getrennt waren. Auch hier erfahren wir vom Fehlen der Kernfärbbarkeit in den Fettzellen, vom Wechsel zwischen kernarmem und kernreichem Bindegewebe. Was auch diesen Fall von unserem unterscheidet, sind die ausdrücklich erwähnten, am Rande der Fettläppchen befindlichen Riesenzellen, die uns in keiner Weise überraschen, wenn wir von der Fremdkörperwirkung der zersetzten Fettgewebsherde gehört haben. Ihr konstantes Fehlen in unseren

Schnitten können wir nur so erklären, daß die Bildung von Fremdkörperriesenzellen wohl eine der ersten Reaktionen des Organismus auf den Fremdkörper darstellt und in einem so späten Stadium der Entzündung, wie sie gerade die zentralen Partien unseres Tumors zeigen, kernarmem, kollagenem Bindegewebe Platz gemacht hat.

Eine für unseren Befund ganz besonders wertvolle Ergänzung erfahren die Küttnerschen Fälle durch v. Schmieden (37). Er beobachtete nach einer Nabelhernienoperation bei einer außerordentlich fettleibigen Patientin in der Ileocoecalgegend einen Tumor und dachte zunächst an eine entzündliche postoperative Geschwulst Brauns. Die hierfür angezeigte Behandlung, Bettruhe, Prießnitzumschlag, blieb völlig erfolglos; eintretender Ileus zwang zur Operation. Diese förderte einen aus ungemein harten Schwielen bestehenden Tumor zutage. Eine lokale tiefe Inzision zeigte überall auf dem Querschnitt denselben homogenen schwieligen Aufbau, in dem einzelne, schon makroskopisch wie Nekroseherde aussehende Einsprengungen deutlich sichtbar waren. Außerdem waren hie und da im schwieligen Gewebe eingeschlossene Reste von Fettgewebe zu erkennen. Die mikroskopische Untersuchung (Professor Westenhöfer) ergab Schwielen, die nur mehr geringe Zeichen der Entzündung aufwiesen, und zwischen diesen Schwielen zerstreut zum Teil nekrotisches Fettgewebe. Nach vorgenommener Kolostomie trat völlige Besserung auf, und bei einer Untersuchung nach 1½ Jahren war der Tumor gänzlich verschwunden.

Der zweite Fall Küttners und der eben angeführte v. Schmiedens zeigen also sowohl nach dem klinischen Verlauf als auch nach dem makroskopischen und mikroskopischen Untersuchungsbefund der tumorartigen Bildung eine weitgehende Ähnlichkeit mit unserem Befunde, so daß wir letzteren wohl obigen Beobachtungen an die Seite stellen und sagen dürfen, daß auch in unserem Falle die geschwulstförmige Bildung als Folge einer abdominalen Fettgewebsnekrose durch überstarke Reaktion des umgebenden Gewebes entstanden ist.

Die weitere Frage ist nun, was hat zur Entstehung der abdominellen Fettgewebsnekrose geführt?

Für deren Zustandekommen hat man, seit Balser (35) auf das Krankheitsbild hinwies, die verschiedensten Erklärungen gegeben. Langerhans und später Heß (49) und Dettmer machten den durch Läsion des Pankreas ausgetretenen Pankreassaft verantwortlich und nehmen in Fällen von scheinbar intaktem Pankreas, auf experimentelle Untersuchungen gestützt, eine Diffusion des Pankreassaftes an. Nach Dettmer (50) genügt ein durch Enterokatarrh bedingter Verschluß des Ductus Wirsungianus, nach Kaufmann (51) eine durch Pankreatitis interstitialis oder durch Kompression und Zerrung bedingte Sekretstauung, wie sie etwa beim Abgang eines Gallen- oder gar eines Pankreassteines stattfindet, um Drüsensaft austreten zu lassen. Guleke (52) sowie Frugoni und Stratiotti (53) ferner machen auf den Weg des Pankreasfermentes über die Lymphbahnen aufmerksam.

Pair und Martina (40) suchen die Ursache in einer embolischen Verschleppung von Pankreaszellen.

So sehr nun auch die Beteiligung des Pankreas an der Entstehung der abdominellen Fettgewebsnekrose plausibel erscheint, so müssen wir uns doch in unserem Falle hüten, im gleichen Sinne für seine Entstehung das Pankreas von vornherein verantwortlich zu machen. Was uns zu dieser Vorsicht veranlaßt, ist die strenge Lokalisation der gefundenen Veränderungen im Gegensatz zu den immer wieder berichteten weit zerstreut liegenden Herden der gewöhnlichen abdominalen Fettgewebsnekrose. Es wäre schwer zu erklären, warum der ausgetretene Pankreassaft gerade nur an dieser Stelle eingewirkt und das übrige Abdomen nachgewiesenermaßen verschont haben sollte.

Noch weniger befriedigend ist die Ansicht des Amerikaners Fitz (38), der die abdominale Fettgewebsnekrose von einer aus dem Pankreas auf die Umgebung übergreifenden Entzündung herleitet. Auch die Erklärung Rollestons (39), der trophoneurotische, durch Alteration des Sympathikus bedingte Stö-

rungen annimmt, bringt uns nicht weiter. Einen völlig neuen Gesichtspunkt dagegen gewinnen wir, wenn wir uns auf einen von Küttner (36) im Anschluß an die obenerwähnte tumorbildende abdominale Fettgewebsnekrose beschriebenen Fall von Fettgewebsnekrose in der Mamma beziehen, die im Gefolge eines Traumas aufgetreten ist. Hier kann kein Pankreassaft beteiligt gewesen sein, und doch stimmt der mikroskopische Befund mit den nekrotischen Fettzellen und den wie bei uns nach Fischler blaugefärbten Fettsäurenadeln genau mit dem Befunde bei der abdominalen Fettgewebsnekrose überein. Dieselben Veränderungen in der Brust berichten Ira Cohen (41), William Parson (42), Lee and Adair (43).

Eine Deutung solcher Befunde geben Heyde und Bernd (44) und ihnen folgend Gierke (45), denen es gelang, im normalen Fettgewebe durch mechanische Schädigungen das Auftreten von Lipase nachzuweisen, die ohne Zweifel durch ihre fermentative, fettspaltende Kraft zu den beschriebenen Veränderungen des Fettgewebes führen kann.

Wie das Fettgewebe in der Mamma kann natürlich auch das Fettgewebe im Netz und im Mesocolon transversum etwa durch Zerrung mechanischen Schädigungen ausgesetzt sein, so daß man vielleicht daran denken könnte, ob es nicht auch hier ohne Einwirkung von Pankreassaft auf dem eben geschilderten Wege zu Nekrobiosen und Nekrosen im Fettgewebe gekommen sein könnte.

Damit scheint unser Tumor mit einem Male wieder feste Beziehungen zu dem schon früher für die Genese wichtig erscheinenden chronischen Trauma gewonnen zu haben. Die tägliche Belastung der Bauchdecke, bedingt durch das Stützen der schweren Papierlast auf dem Bauch, könnte im Mesocolon transversum sowie am Netzansatz durchaus infolge von Druck und Zerrung in dem dort vorhandenen Fettgewebe mechanische Schädigungen gesetzt haben. Durch die auf solche Weise freigewordene Lipase könnte des weiteren an jener Stelle Fettgewebsnekrose und daran anschließend eine hyperplastische Entzündung aufgetreten sein.

Wir dürfen jedoch nun nicht so weit gehen, bei der Erklärung des in Frage stehenden Falles ein an der Entstehung vielleicht mitbeteiligtes Moment allein verantwortlich zu machen. Gerade in jüngster Zeit veröffentlichte Befunde russischer Autoren weisen wieder auf einen ganz anderen und durchaus ebenfalls möglichen Entstehungsmodus solcher Veränderungen hin.

1920 berichten Schujenikoff (46) und weiterhin Herzeberg, Marfinowsky, Abrikosoff und Kedrowski (47) über multiples Auftreten von hirsekorngroßen bis erbsengroßen Hautknötchen an verschiedenen Körperstellen 2—3 Monate nach der Fleckfiebererkrankung. Histologisch erwiesen sich diese Bildungen als Gruppierungen rundlicher Höhlen von derbem Granulationsgewebe mit mehrkernigen Riesenzellen umgeben. Garschim (47) wies in den Knötchen ein Gemisch von Fettsäuren und Seifen nach und kommt zu dem Schluß, daß der ganze Prozeß nichts anderes sei als eine primäre Nekrose des Unterhautfettgewebes mit nachfolgender Zersetzung desselben und Bildung von Fettsäuren. Gleich Langerhans macht er die Fettspaltungsprodukte für die in der Umgebung auftretenden Reaktionsvorgänge verantwortlich und betont, daß unter Umständen eine außerordentlich starke entzündliche Reaktion mit Bildung größerer Mengen von Bindegewebe einsetzen könne. Abrikosoff (48) macht genaue Angaben über die verschiedenen Stadien in der Entwicklung solcher Herdnekrosen des Fettgewebes. Von besonderem Interesse ist für uns dabei die Schilderung der Endstadien solcher Knötchen. An ihnen beobachtete er eine fibröse Umwandlung des Granulationsgewebes, in dem runde, von fibrösen Kapseln umschlossene Höhlen zurückgeblieben waren, welche noch in ihren peripheren Abschnitten Fettgewebe aufwiesen.

Aber nicht nur im Anschluß an Fleckfieber wurden diese Veränderungen gefunden; Abrikosoff beschreibt sie bei Leichen, besonders Fettleibiger, die an den verschiedensten Krankheiten gestorben waren, und zwar im Fettgewebe der Haut, seltener im retroperitonealen Fettgewebe, im Netz und Mesenterium, ohne daß eine Erkrankung des Pankreas nachzuweisen gewesen wäre.

Für diese nicht durch Fleckfieber verursachte Herdnekrose des Fettgewebes macht Abrikosoff teils toxische Einflüsse, teils Kreislaufstörungen infolge von Gefäßveränderungen, teils wiederum vasomotorische Störungen verantwortlich.

Daß solche Momente auch bei der Entstehung der besprochenen tumorartigen Bildung besonders im Hinblick auf das Alter der Kranken eine Rolle gespielt haben könnten, ist nicht von der Hand zu weisen.

Welche der möglichen Entstehungsursachen freilich den Prozeß auslöste, ob der durch Diffusion ausgetretene Pankreassaft(?), ob das in Frage kommende Trauma oder im Sinne Abrikosoffs allgemein toxische und vasomotorische Störungen, läßt sich nicht entscheiden, wenn wir auch, wie wir gesehen haben, durchaus berechtigt sind, die chronisch-mechanische Läsion in erster Linie verantwortlich zu machen.



Verkleinertes makroskopisches Bild der tumorähnlichen Bildung.

Fig. 1. Sudan-Hämatoxylin.

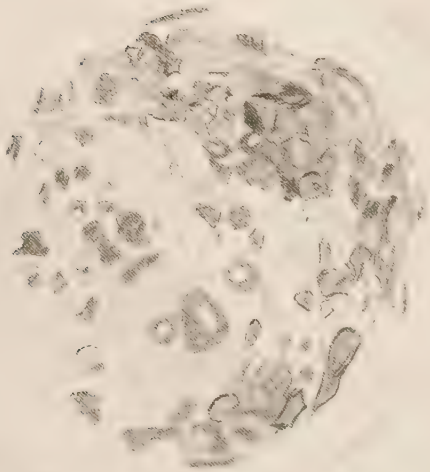

Fig. 2. Nilblausulfat.

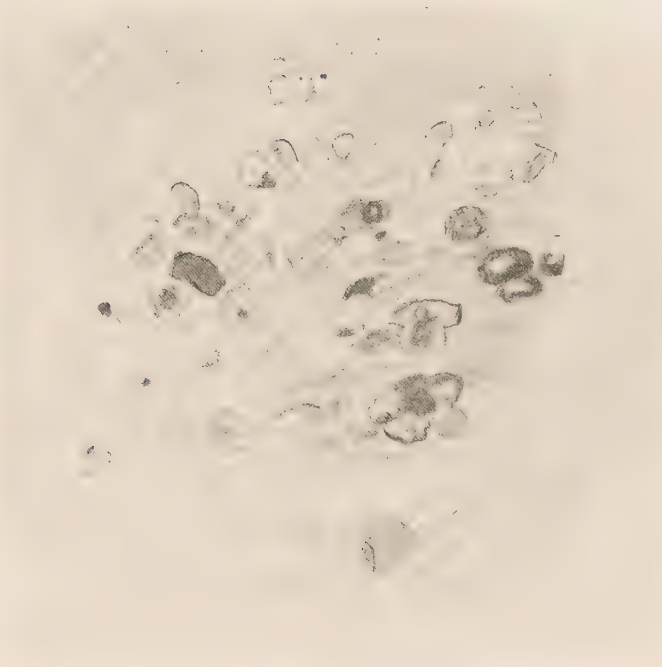

Fig. 3. Fischlerfärbung.

Fig. 4. Fischlerfärbung.

Fig. 5. Benda-Sudan-Hämatoxylin.



Fig. 6. Benda-Sudan-Hämatoxylin.

Herrn Geheimrat Professor Dr. Borst sage ich für die gütige Übernahme der Arbeit innigen Dank.

Desgleichen bin ich zu Dank verpflichtet dem Leiter des städtischen Krankenhauses zu Kempten, Herrn Dr. Dorn, für den Hinweis auf das Thema.

Dem Assistenten des pathologischen Institutes, Herrn Dr. Beck, schulde ich Dank für die umsichtige Leitung.

Literatur.

1. Prutz und Monier, Entzündliche Geschwülste des Netzes. Deutsche Chirurgie Lieferung 46 K. S. 244.
2. Pick, Ludwig, Primäres Netzkarzinom. Deutsche Med. Wochenschr. 1895, Vereinsbeilage Nr. 10.
3. Bachmann, Über Mesenterialtumoren und einen Fall von multiplen Fibromen des Mesenteriums. Diss. Erlangen 1908.
4. Großmann, zitiert nach Prutz und Monier.
5. Peraire, Lipome arborescent épiploomésenteriqne. Bulletin de la soc. anat. de Paris B. 77, 1902.
6. Meredith, Large fatty tumor of the omentum. Brit. med. journ. 1866 I.
7. Ercolani, Storia di un vasto steatoma del omento. Giorn. per. serv. ai progr. della pathol. e della mat.-med. V. 349. Venezia 1836.
8. Roberts, Fatty tumor of the omentum. Med. News Philadelphia B. 59, 1891.
9. Santovecchi, Ostruzione intestinale cronica da grosso tumore grassoso del omento. Attic. Benedic. d. Acad. med. chir. di Perugia IV, 1892.
10. Borrmann, Über Netz- und Pseudonetztumoren. Mitteilungen aus dem Grenzgebiet d. Medizin u. Chirurgie 1900 S. 529.
11. Lucas Championiere, zitiert nach Prutz und Monier.
12. Harda, Omental tumors. Annals of surgery 1891 Bd. 14 S. 38.
13. Terrier, Néoplasme inflammatoire de la petite courbure de l'éstomac, pris pour un carcinome. Bulletin et Mem. de la Soc. de chir. de Paris 1894.
14. Reynier, Du danger de la ligature a la soie dans la résection d'épiploon enflammée. Congr. francais chir. IX.
15. Boeckél und Menciere, Revue de gynécologie 1897.
16. Sauget, Constitution a l'étude des épiploites consécutives a la cure radicale des hérnies. These de medicine Paris 1899.
17. Morestin, zitiert nach Sauget.
18. Le Dentu, Faux cancers et tumeurs inflammatoires du ventre. Bulletin de l'académie français 1900.

19. Braun, Über entzündliche Geschwülste im Darm. Deutsche Zeitschrift für Chirurgie Bd. 100 S. 1.
20. M. Léjars, Les Tumeurs inflammatoires pseudonéoplasiques de l'abdomen. Semaine medicale 12. Dec. 1906.
21. Braun, Über entzündliche Geschwülste des Netzes. Selbstbericht über die Verhandlungen der Gesellschaft für Chirurgie am 18. bis 21. April 1900 im Centralblatt für Chirurgie Bd. 27 S. 102.
22. Haberern, Entzündliche Schwellung des großen Netzes. II. Kongr. der Ungarischen Gesellschaft für Chirurgie. Deutsche Mediz. Wochenschrift 1908 S. 2071.
23. Gangitano, Über periappendikuläre pseudoneoplastische entzündliche Tumoren. Archiv für klinische Medizin Bd. 89 S. 399.
24. Zesas, Über im Anschluß an Bauchoperationen vorkommende entzündliche Geschwülste des Netzes. Deutsche Zeitschrift für Chirurgie Bd. 98 S. 503.
25. Peterhanwahr, Über entzündliche Geschwülste des Netzes. Archiv für klinische Chirurgie Bd. 106 Heft 2, 1915.
26. Körte, Über entzündliche Geschwülste am Darm. Achiv für klinische Chirurgie Bd. 118.
27. Szènes, Entzündliche Netztumoren in der Schwangerschaft. Archiv für klinische Chirurgie 140, 1926.
28. Neermann, A case of tumor omenti maioris. Acta gynaecol. scandinav. 2, 366 (1924), zit. nach Szènes.
29. Hinderfeld, Über entzündliche Tumoren des großen Netzes. Zentralblatt für Gynäkologie 1924.
30. Zeller, Ein Fall von entzündlichem Tumor des großen Netzes ohne vorherige Laparotomie. Zentralblatt für Gynäkologie 1924.
31. Goldschmidt, Epiploitis und entzündliche Netztumor. Wiener Klinische Wochenschrift 1925.
32. Hölscher, Über entzündliche Geschwülste der Bauchhöhle. Med. Klinik 1914 S. 401.
33. Kaufmann und Lehmann, Sind die in der histologischen Technik gebräuchlichen Fettdifferenzierungsmethoden spezifisch? Virchow-Archiv Bd. 261.
34. Langerhans, Über multiple Fettgewebsnekrose. Virchow-Archiv Bd. 122 S. 252.
35. Balser, Über Fettnekrose, eine zuweilen tödliche Erkrankung des Menschen. Virchow-Archiv Bd. 90.
36. Küttner, Über zirkumskripte Tumorbildung durch abdominale Fettnekrose und subkutane Fettspaltung. Berliner klinische Wochenschrift 1913.
37. v. Schmieden, Über zirkumskripte entzündliche Tumorbildung, ausgehend vom Netz. Berliner klinische Wochenschrift 1913 Nr. 20.

38. Fitz, zitiert nach Rolleston. (39.)
39. Rolleston, Fat necrosis and its association with pancreatic lesions. Transactions of the pathological Society of London Bd. 44.
40. Pair und Martina, Experimentelle Untersuchungen über die Ätiologie der Fettgewebsnekrose. Deutsche Zeitschrift für Chirurgie Bd. 83, 1906.
41. Ira Cohen, Traumatic fat necrosis of the breast. Journ. of the amer. med. assoc. Bd. 80 Nr. 11.
42. William Parson, Traumatic fat necrosis. The journ. of the american medical association 1924.
43. Lee and Adair, zitiert nach Parson.
44. v. Heyde, Zur Kenntnis der subkutanen Fettgewebsnekrose. Deutsche Zeitschrift für Chirurgie Bd. 109, 1911.
45. Gierke, Verhandlungen der Deutschen pathol. Gesellschaft 15. Tagung 1912.
46. Schujenikoff, zitiert nach J. W. Dawydowski, Pathol. Anatomie und Pathologie des Fleckfiebers, subkutane Fettgewebsnekrose. Lubarschs und Ostertags Ergebnisse Bd. 20, 2, 2 (1924).
47. Herzeberg, Marfinowsky, Abrikosoff, Kredrowski und Garschim, zitiert nach Dawydowski.
48. Abrikosoff, Über die spontan auftretende Fettgewebsnekrose und Fettgranulome. Originalmitteilung des Zentralblattes für Pathologie 1926 Heft 10.
49. Heß, Experimentelles zur Pankreas- und Fettgewebsnekrose. Münchner med. Wochenschr. Nr. 14, 1905.
50. Dettmer, Inaug.-Diss. Göttingen 1895.
51. Kaufmann, Lehrbuch der speziellen Pathologie.
52. Guleke, Über experimentelle Pankreasnekrose und die Todesursache bei akuten Pankreas-Erkrankungen. Archiv für klinische Chirurgie Bd. 78.
53. Frugoni und Stradiotti, Experimenteller Beitrag zur Kenntnis der Fettgewebsnekrose. Berliner klinische Wochenschrift 1910.